

# Onlay restoration using semi-direct technique. A case report

## Restauración onlay usando técnica semi-directa con resina compuesta. Reporte de un Caso

*Manuel Restrepo,<sup>1</sup> Maurício M. Nagle,<sup>2</sup> Andréia A.b. Montandón,<sup>3</sup> Lourdes Santos-Pinto,<sup>4</sup> Weber A. Ricci<sup>5</sup>*

<sup>1</sup>Alumno programa de Posgrado en Ciencias Odontológicas – Odontopediatria, Departamento de Clínica Infantil. Dirección electrónica: manuelrpo@hotmail.com. <sup>2</sup>Profesor asistente Doctor, Departamento de Odontología Social. Dirección electrónica: mnagle@foar.unesp.br. <sup>3</sup>Profesora asistente Doctora, Departamento de Odontología Social. Dirección electrónica: aabmp@foar.unesp.br. <sup>4</sup>Profesora Titular en Odontopediatria, Departamento de Clínica Infantil. Dirección electrónica: lspinto@foar.unesp.br. <sup>5</sup>Profesor asistente Doctor, Departamento de Odontología Social. Dirección electrónica: wricci@foar.unesp.br

Recibido: junio de 2012. Aprobado: diciembre de 2012

### Abstract

Posterior teeth restorations have changed the contemporary treatment philosophy influenced by the aesthetic demand of patients, progress of adhesive material science and techniques for preservation and rehabilitation of affected teeth by dental caries and trauma. The development of Onlay restorations with semi-direct technique in endodontically treated teeth aims to preserve the remaining surfaces, to reduce the possibility of fracture and polymerization shrinkage. In addition, better restoration adaptation and marginal seal, resistance to wear and dimensional stability are achieved. This case reports the rehabilitation of an endodontically treated permanent maxillary first molar in a 13 years old- patient who attended the Araraquara School of Dentistry, Brazil, using Miris 2 Composite resin with semi-direct technique and obtaining an aesthetic and functional restoration in a single appointment. The fundamentals and clinical guidelines of the procedure are detailed, based on the review of the literature that supports this conservative treatment.

### Key words:

Esthetics, Posterior teeth, Composite resin, Onlay, Direct–semidirect, Techniques.

### Resumen

La demanda estética por parte de los pacientes es cada vez mayor, igualmente, los avances de la ciencia para obtener mejores materiales y técnicas para la preservación y rehabilitación de dientes afectados por caries dentaria, trauma, entre otros han logrado revolucionar las restauraciones adhesivas para dientes posteriores generando un cambio en la filosofía de tratamiento contemporáneo. La elaboración de restauraciones onlay con técnica semi-directa en dientes tratados endodónticamente

Forma de citar: Restrepo M, Nagle MM, Andréia A.b. Montandón, Santos-Pinto L, Ricci WA. Restauración Onlay usando técnica semi-directa con resina compuesta. Reporte de un Caso. Rev. CES Odont. 2012; 25(2) 66-72

busca conservar la mayor cantidad de superficies remanentes para reducir la probabilidad de fractura, disminuir la contracción de polimerización, lograr mejor adaptación y selle marginal, mayor resistencia al desgaste y estabilidad dimensional del material. Este caso reporta la rehabilitación de un primer molar superior derecho permanente tratado endodónticamente de un paciente de 13 años de edad que asiste a la Facultad de Odontología de Araraquara - UNESP, Brasil, usando resina compuesta Miris 2 con técnica semi-directa, obteniendo en una sola cita una restauración estética y funcional. Así mismo, se explican los fundamentos y directrices clínicas para la elaboración de la misma, teniendo en cuenta la revisión de literatura que apoya este tipo de tratamiento conservador.

### **Palabras clave:**

Estética, Diente posterior, Resina compuesta, Técnica semi-directa.

### **Introducción**

La destrucción dental por caries, fracturas, entre otras situaciones clínicas, hacen necesario un tratamiento endodóntico y su posterior restauración. Hoy en día los pacientes son más exigentes con la estética en dientes posteriores, y la amalgama dental no es aceptada fácilmente por su apariencia poco estética. Inclusive, incrustaciones en oro, a pesar de sus excelentes propiedades son rechazadas por los pacientes, debido a su apariencia poco natural y estética. De esta manera, las restauraciones en resina están teniendo mayor demanda debido a su resistencia, que se traduce en el buen desempeño de la restauración a lo largo del tiempo, adecuada adhesión y estética agradable,<sup>1</sup> así mismo, es más conservador y gracias a los nuevos sistemas adhesivos ayuda a reforzar la estructura dental remanente<sup>2</sup> aún en los dientes con tratamiento de conductos,<sup>3</sup> que son más susceptibles a fracturas por la pérdida de estructura dental.<sup>4</sup> Roeters y col. afirman que la introducción de las resinas compuestas no solo representa un cambio en la técnica y los materiales, sino también en la filosofía de tratamiento; preparaciones menos invasivas y el principio de conservación de estructura dental sana remanente fueron unas de las razones principales para optar por el cambio.<sup>5</sup>

La odontología restauradora, debe buscar mantener un equilibrio entre los factores biológicos, mecánicos, funcionales y estéticos.<sup>6</sup> Los dientes

naturales sanos, logran tener una adecuada resistencia y rigidez, debido a la combinación y disposición del esmalte y la dentina, manteniendo así dicho equilibrio; pero éste puede ser alterado por procedimientos de operatoria dental inadecuados, como también la edad, relacionado a los cambios en la dentición, convirtiéndose en un desafío para la odontología moderna.<sup>7</sup> Existen diversas técnicas que permiten elaborar restauraciones adhesivas para los dientes posteriores. La técnica semi-directa se logra realizar en una sola sesión y requiere de procedimientos extraorales por parte del odontólogo y/o laboratorista y posteriormente es cementada. Los beneficios de ésta se encaminan a reducir la contracción por polimerización de la resina compuesta para obtener así una mejor adaptación y selle marginal, mayor resistencia al desgaste y estabilidad dimensional del material.<sup>8</sup> Pascal Magne clasifica y recomienda las técnicas para restaurar los dientes posteriores. La técnica semi-directa se puede aplicar cuando la rehabilitación es de gran volumen, Clase I y II. Así mismo, para mejorar la estética y la morfología ya que permite técnicas de estratificación avanzadas, y restauración de cavidades amplias con o sin buen acceso.<sup>7</sup>

### **Presentación del caso**

Paciente masculino, 13 años de edad que asiste a consulta odontológica con tratamiento endodóntico en el primer molar superior derecho permanente,

fractura de cúspide distovestibular y reconstrucción provisional con ionómero de vidrio (Figura 1). No presenta compromiso sistémico, estomatológico, periodontal ni articular.

Tratamiento: Evaluación clínica y radiografía diagnóstica para 16. Se remueve el ionómero de vidrio provisional, se evalúan las condiciones clínicas y se realiza aislamiento absoluto del campo operatorio con arco y dique de goma. Posteriormente, se pone una base de ionómero de vidrio GC Fuji LC II (GC Corporation, Japón) siguiendo las indicaciones del fabricante (Figura 2 y 3). Luego se acondiciona la superficie con ácido fosfórico al 35% (Ultradent, USA), se lava con agua y se seca para aplicar el agente de unión OptiBond FL (Kerr, USA). Se realiza la reconstrucción con finos incrementos de resina compuesta fotopolimerizable de baja viscosidad Natural Flow DFL seguida de pequeñas capas de resina compuesta Z350XT A3.5 body (3M, USA) (Figura 4). Posteriormente se realiza el tallado definitivo del diente con fresas de diamante, comenzando con el desgaste oclusal respetando los contornos originales de las cúspides reproduciendo los planos geométricos inclinados básicos, seguidamente se realiza el bisel en la cúspide funcional, posteriormente se reducen los planos oclusales y el bisel realizado, asegurándose de que no existan vértices agudos. Luego se realiza un hombro siguiendo la línea de terminación del bisel de la cúspide funcional con 1,0mm aproximadamente de ancho para crear el espacio necesario para el material de cementación y restauración. (Figura 5).

Usando alginato Hidrogum 5 (Zhermack, Alemania) se toma la impresión del sector posterosuperior derecho con cubeta metálica respetando proporciones agua polvo, tiempo de fraguado y trabajo recomendados por la casa comercial. Inmediatamente se obtiene una matriz de trabajo con silicona de adición PerfectIM Blue

Velvet (J MORITA, USA) (Figura 6). Sobre ésta se hace la reconstrucción con Resina Miris 2 (Coltène/Whaledent AG, Altstätten) haciendo uso de los colores S3 para dentina artificial (Figura 7) y NR para el esmalte artificial, poniendo incrementos pequeños y respetando la anatomía cuspiédea (Figura 8) usando instrumental SD2 (Millenium GolGran, Brasil). Los pequeños incrementos en la capa de esmalte tienen como fin obtener una anatomía más exacta evitando el uso de instrumental rotatorio. En el caso de la dentina los incrementos de resina se ponen y se dividen en forma geométrica pues la reconstrucción que se realiza en el modelo no genera preocupación por la contracción de polimerización. Para fotopolimerizar se usó la lámpara jet Lite 4000 (J MORITA, USA) durante 20 segundos por incremento y en unidad fotopolimerizadora EDG lux por 5 minutos. Finalmente se obtiene la restauración una vez terminado el proceso de laboratorio (Figura 9), procediendo a la prueba en boca. Se cementa de manera convencional haciendo uso de ácido ortofosfórico al 37%, adhesivo de cuarta generación y cemento resinoso dual (Figura 10).

## **Discusión**

El objetivo de usar la técnica semi-directa fue minimizar las desventajas que presenta la técnica directa. Este tipo de restauraciones son rápidas de confeccionar, disminuye el número de citas para el paciente y odontólogo, y se obtiene una restauración estética y funcional.

La literatura afirma que la necesidad para un perno colado depende de la calidad y cantidad de estructura dental remanente que determina la resistencia de las restauraciones.<sup>9</sup> Cuando los canales radiculares son preparados para este tipo de aditamento intrarradicular, el diente es más susceptible a la fractura por la pérdida adicional de estructura remanente,<sup>10</sup> por lo que son válidas

restauraciones adhesivas tipo onlay que no comprometen más integridad dental.

Varios estudios se han realizado para establecer la manera ideal de restaurar dientes tratados endodónticamente.<sup>9,11</sup> Las restauraciones adhesivas distribuyen y transmiten el estrés funcional a la interfase diente-restauración, con la gran ventaja de reforzar la estructura remanente,<sup>2,12,13</sup> dependiendo de la forma, composición y propiedades biomecánicas del material de restauración.<sup>14</sup> Soares y col., 2006 afirman que el bajo módulo elástico de la resina compuesta puede ser un factor que ayude a explicar cómo este tipo de material tiene la capacidad de transmitir la energía generadas por las fuerzas compresivas próximas a la estructura dental, así mismo, explican que la concentración de estrés en la dentina interna lleva a fracturas dentales, pues ésta se debilita conforme aumenta el diámetro del canal; se debe considerar la conservación de este componente y emplear restauraciones que apoyen dicho concepto<sup>14</sup> como lo son las restauraciones onlay que a su vez favorecen protección cuspeada.<sup>15</sup>

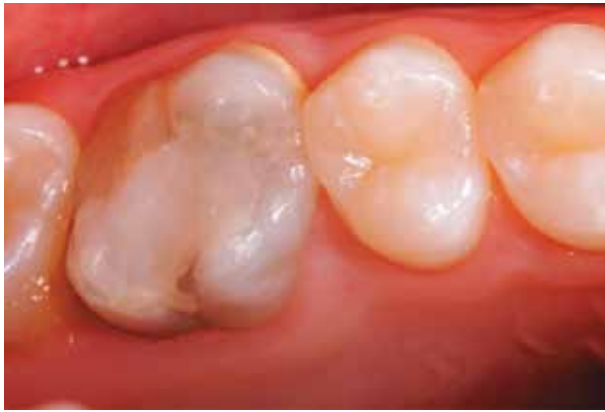La colocación de una base de ionómero de vidrio se fundamenta en la diferenciación entre el tejido dental y material restaurador dada la necesidad de un nuevo acceso a los canales radiculares minimizando el riesgo de perforaciones y complicaciones endodónticas, en adición, este tipo de material presenta buena adhesión a los tejidos dentarios, módulo elástico y coeficiente de expansión térmico similar a la dentina.

El inicio de la restauración con resina compuesta fotopolimerizable de baja viscosidad tiene como objetivo complementar la camada adhesiva buscando una polimerización más uniforme contrarrestando el factor  $c$  de contracción de la

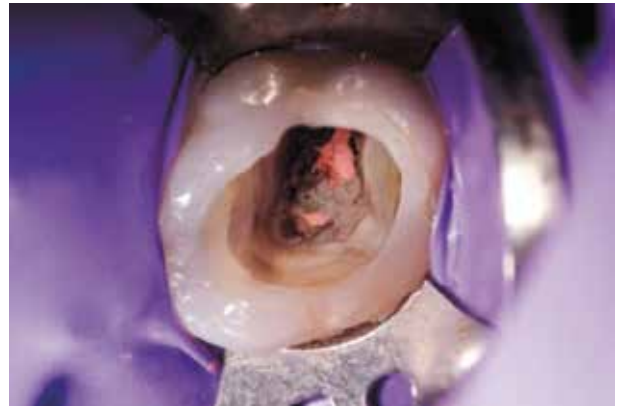
resina compuesta y evitar la inhibición de oxígeno (Felizer et al., 1990, 1993). En este caso, al usar la resina fluida y la resina compuesta Z350 (3M), se quiere mejorar los aspectos geométricos de la cavidad creando ángulos más suaves que permitan una adecuada inserción del material de impresión, con el fin de obtener una matriz de silicona exacta garantizando una mejor adaptación de la restauración.

El tallado que se realiza para las restauraciones adhesivas pueden ser más conservadoras, apoyados en las nuevas tecnologías que los sistemas adhesivos de hoy en día presentan. Los principios biomecánicos para el tallado convencional que se usaban en cementaciones no adhesivas se justificaban para obtener estabilidad de prótesis por retención mecánica. El uso de la técnica adhesiva ofrece preparaciones más conservadoras, pues pretende crear un espacio mínimo para el material de cementación sin preocupación de crear formas o preparaciones geométricas para la retención de la cavidad. Pascal Magne afirma que en los casos de Onlay especialmente, la interfase de adhesivo se somete a fuerzas de compresión que no significan un desafío para el desplazamiento de la restauración.

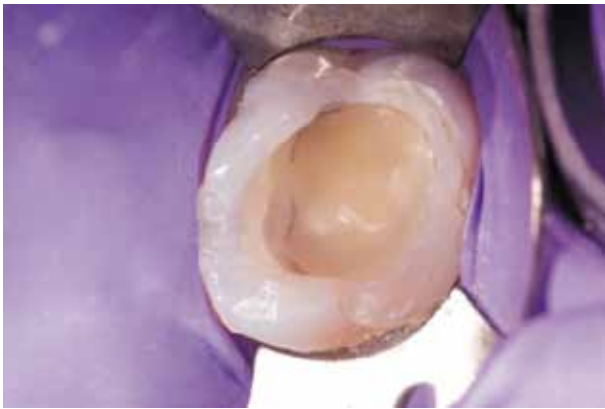
La técnica incremental es un intento por superar el factor de contracción de polimerización y lograr una restauración con excelente adaptación.<sup>16,17</sup> Realizar multiincrementos ayuda a disminuir tensiones, genera una fotopolimerización más uniforme disminuyendo la magnitud de contracción por polimerización.<sup>18</sup> Así mismo, la técnica semi-directa reduce o limita la contracción por polimerización porque se reduce el volumen de material para ser fotocurado en boca y la formación de gaps, mejorando el selle y adaptación marginal de la restauración.<sup>19</sup>



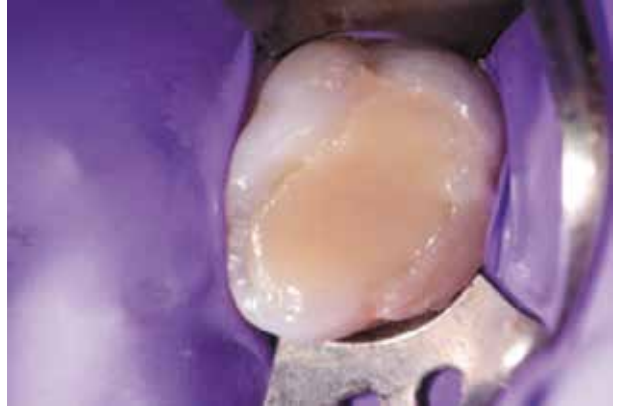**Figura 1.** Caso inicial



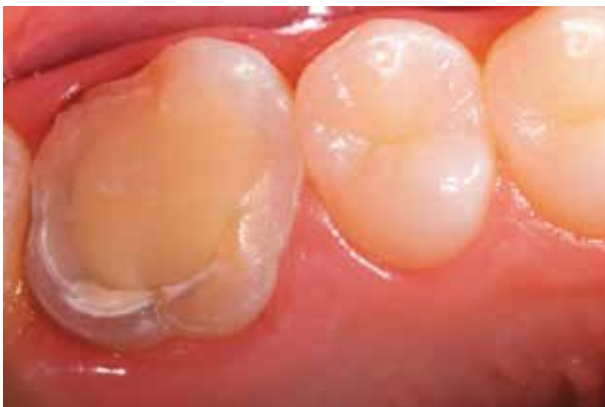**Figura 2.** Remoción de la base cavitaria



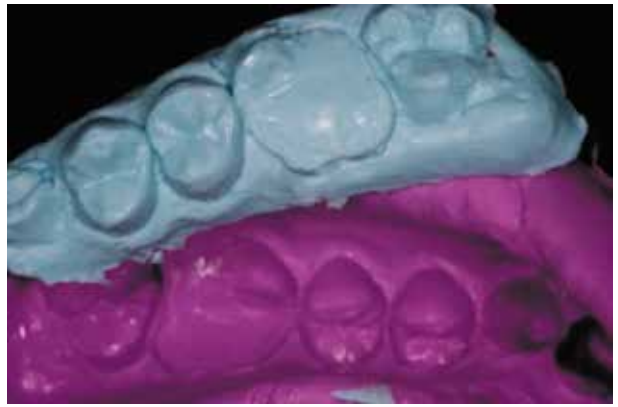**Figura 3.** Nueva base de ionómero de vidrio



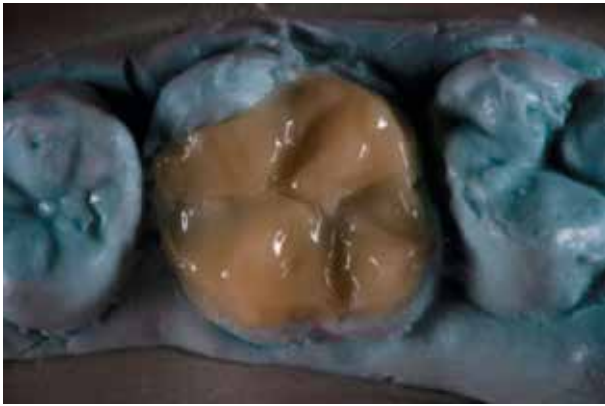
**Figura 4.** Relleno de la cavidad con resina fluida y resina compuesta



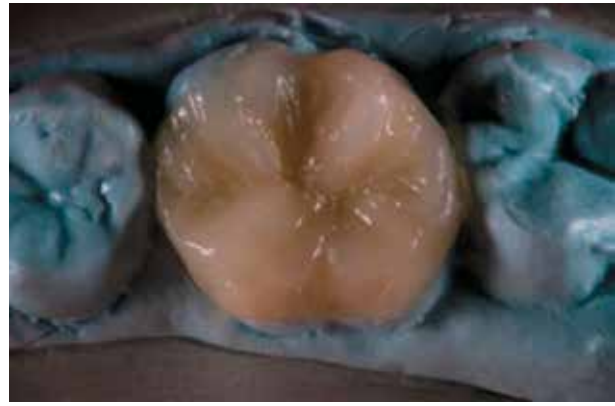
**Figura 5.** Tallado del diente para restauración tipo Onlay



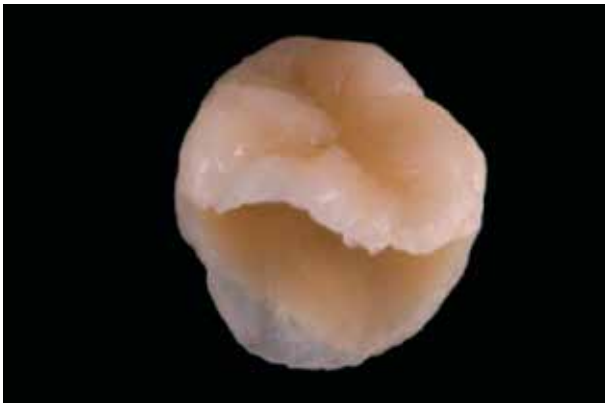**Figura 6.** Impresión con alginato y matriz de silicona



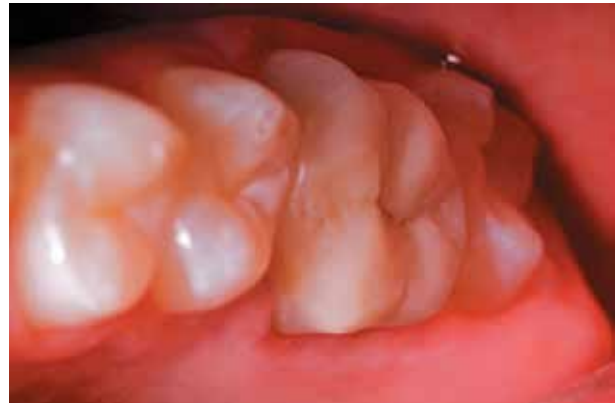**Figura 7.** Restauración en resina compuesta (dentina artificial)



**Figura 8.** Restauración en resina compuesta (esmalte artificial)



**Figura 9.** Restauración final en resina



**Figura 10.** Restauración cementada en boca

### Conclusión

La técnica semidirecta para la elaboración de restauraciones tipo onlay puede ser efectiva para la restauración de dientes posteriores con materiales estéticos como las resinas compuestas.

### Referencias

1. Ruyter IE. Types of resin-based inlay materials and their properties. *Int Dent J* 1992;42:139-144.
2. Roeters JJ. Extended indications for directly bonded composite restorations: a clinician's view. *J Adhes Dent* 2001 Spring;3:81-87.
3. Daneshkazemi AR. Resistance of bonded composite restorations to fracture of endodontically treated teeth. *J Contemp Dent Pract* 2004;5:51-58.



4. Panitvisai P, Messer HH. Cuspal deflection in molars in relation to endodontic and restorative procedures. *J Endod* 1995;21:57-61.
5. Roeters FJ, Opdam NJ, Loomans BA. The amalgam-free dental school. *J Dent* 2004;32:371-377.
6. Magne P, Belser U. Understanding the intact tooth and the biomimetic principle. In: Magne and Belser. *Bonded Porcelain Restorations in the Anterior Dentition – A Biomimetic Approach*. Quintessence Publishing Co 2002:23-55.
7. Magne P. Composite resins and bonded porcelain: the postamalgam era? *J Calif Dent Assoc* 2006;34:135-147.
8. De Gee AJ, Pallav P, Werner A, Davidson CL. Annealing as a mechanism of increasing wear resistance of composites. *Dent Mater* 1990;6:266-270.
9. Dietschi D, Duc O, Krejci I, Sadan A. Biomechanical considerations for the restoration of endodontically treated teeth: a systematic review of the literature, Part II (Evaluation of fatigue behavior, interfaces, and in vivo studies). *Quintessence Int* 2008 Feb;39(2):117-129.
10. Bindl A, Mormann WH. Clinical evaluation of adhesively placed Cerec endo-crowns after 2 years--preliminary results. *J Adhes Dent* 1999;1:255-265.
11. Dietschi D, Duc O, Krejci I, Sadan A. Biomechanical considerations for the restoration of endodontically treated teeth: a systematic review of the literature--Part 1. Composition and micro- and macrostructure alterations. *Quintessence Int* 2007;38:733-743.
12. Hernandez R, Bader S, Boston D, Trope M. Resistance to fracture of endodontically treated premolars restored with new generation dentine bonding systems. *Int Endod J* 1994;27:281-284.
13. Magne P, Belser UC. Porcelain versus composite inlays/onlays: effects of mechanical loads on stress distribution, adhesion, and crown flexure. *Int J Periodontics Restorative Dent* 2003;23:543-555.
14. Soares PV, Santos-Filho PC, Queiroz EC, Araujo TC, Campos RE, Araujo CA, et al. Fracture resistance and stress distribution in endodontically treated maxillary premolars restored with composite resin. *J Prosthodont* 2008;17:114-119.
15. Christensen GJ. The cracked tooth syndrome: a pragmatic treatment approach. *J Am Dent Assoc* 1993;124:107-108.
16. Dietschi D, Ciucchi B, Holz J. A clinical trial of four light curing posterior composite resins: 9-month report. *Quintessence Int* 1989 Sep;20(9):641-652.
17. Lutz E, Krejci I, Oldenburg TR. Elimination of polymerization stresses at the margins of posterior composite resin restorations: a new restorative technique. *Quintessence Int* 1986;17:777-784.
18. Spreafico RC, Krejci I, Dietschi D. Clinical performance and marginal adaptation of class II direct and semidirect composite restorations over 3.5 years in vivo. *J Dent* 2005;33:499-507.
19. Fullemann J, Lutz F. Direct composite inlay. The new procedure and its in vitro test results. *Schweiz Monatsschr Zahnmed* 1988;98:758-764.